Ein Fall

von

KAISERSCHNITT.

Inaugural-Dissertation,

welche

unter Zustimmung der hochlöblichen medicinischen Facultät zu Marburg

zur

Erlangung der Doctorwürde

in

der Medicin, Chirurgie und Geburtshülfe

einreicht

und

am 30. Juni 1877

öffentlich vertheidigen wird

Friedrich Sippell
aus Cappel.

MARBURG.
Druck von Joh. Aug. Koch.

Meinem hochverehrten Lehrer, Herrn Professor Dr. **Dohrn**, der mich auf's freundlichste bei vorliegender Arbeit unterstützt hat, spreche ich hiermit meinen innigsten Dank aus.

Der Verfasser.

Digitized by the Internet Archive
in 2026

https://archive.org/details/IA41554412_0147

Elisabeth Schultheiss, 31½ Jahr alt, aus Rauschenberg, litt in ihrer Kindheit in hohem Grade an Rhachitis, so dass sie das Laufen an Krücken erlernen musste und erst im 8. Jahre die Schule besuchen konnte. Von da an will sie sich jedoch immer ganz wohl befunden haben. Die erste Menstruation trat bei ihr im 19. Jahre ein und soll immer regelmässig ohne Schmerzen, mässig reichlich in vierwöchentlichen Zwischenräumen wiedergekehrt sein. Die Schwangere (I p) giebt an, zum lezten Male Mitte April vorigen Jahres die Menses gehabt zu haben und will Ende April concipirt haben. Die ersten Kindsbewegungen spürte sie 4½ Monate später auf der rechten Seite. Ihr Befinden während der Schwangerschaft war angeblich immer ein gutes.

Bei der ersten Untersuchung der Schwangeren, die am 19. December 1876 in die hiesige geburtshülfliche Klinik aufgenommen wurde, ergab sich folgendes: Leib kugelig, ziemlich stark vorn überhängend, Fundus uteri 5 Finger breit über dem Nabel. Die Entfernung des Nabels von der Symphyse betrug 20 Cm., die des Fundus vom Nabel 10 Cm. Die Wandungen waren bei mässiger Quantität von Fruchtwasser dünn und schlaff, die Frucht lag quer mit dem Kopf nach links und dem Bauch nach vorn. Der Foetalpuls wurde zuerst am deutlichsten auf der linken Seite, bei einer späteren am 13. Januar d. J. vorgenommenen Untersuchung etwas deutlicher rechts gehört. Die erste Messung der Kopfsteisslänge ergab 21,0 Cm. die zweite 23,2 Cm. Bei Palpation des Abdomens wurden zuerst am 23. Januar leichte Contractionen wahrgenommen.

Beckenmessung:

Distantia spinarum	26,4
„ cristarum	25,8
Diameter Baudelocque	15,6
„ obliqu. dextr. ext.	20,1
„ „ sinistr. ext.	20,8
Abstand der Symphyse vom linken Trochanter	16,5
„ „ „ „ rechten	15,0
„ „ „ von der Sp. oss. il. ant. sup. sinistra	16,2
auf der anderen Seite	15,3

Die Spina ossis ilei post. dextra höher und weiter von der Mitte des Kreuzbeins entfernt als die Sp. oss. il. post. sinistra.

Bei der Untersuchung des übrigen Knochenbaues fand man eine starke rhachitische Verkrümmung beider Tibien, vorzugsweise aber der rechten, welche wie die gleichfalls rhachitisch verbogenen Oberschenkel die Convexität ihrer Verkrümmung nach vorn und etwas nach aussen kehrten. Das linke Bein ist deutlich kürzer als das rechte, und zwar betrug der Abstand der linken Ferse von dem gleichseitigen Trochanter 60 Cm., auf der anderen Seite dagegen die gleiche Entfernung 68,0 Cm. An beiden Knien starke rhachitische Auftreibung der Condylen. Die Untersuchung der Wirbelsäule ergab eine hochgradige Scoliose nach links mit gleichzeitiger Kyphose. Beide Deformitäten reichten herab bis zum Promontorium.

Innerer Befund bei der ersten Untersuchug: Scheide eng, Scheidentheil ganz nach rechts abgewichen, Muttermund noch fest geschlossen. Geht man mit dem Finger so weit als möglich nach oben, so fühlt man einen vorliegenden Theil, den man bei einer späteren Untersuchung, deutlicher als anfangs, unter starkem Entgegendrängen von rechts, wohl als den über dem Becken liegenden Steiss ansprechen konnte. Bei einer am 20. Januar d. J. angestellten Untersuchung war dagegen gar kein vorliegender Theil mehr zu fühlen. Die

Beschaffenheit des Scheidentheils war dabei dieselbe als früher, der Muttermund grübchenförmig. Schon beim Einführen des Fingers in die Vagina stiess man auf den stark nach links gerückten rechten Ast des Schambogens. Die hintere Beckenwand liess sich im allgemeinen leicht bestreichen. Das Promontorium, welches weit nach links von der Medianlinie abgewichen war, fühlte sich ziemlich stumpf an. Die Symphyse nach rechts verschoben, war etwa 5 Cm. lang mit unerheblichem Hervorspringen der Vereinigungsstelle auf der hinteren Wand.

Am 23. Jan. d. J. Vormitt. 9 Uhr traten bei der Schwangeren stärkere Wehen auf, nachdem schon einige Tage hindurch ziemlich beträchtliche Spannungen bestanden hatten. Der Zustand am Mittag 12 Uhr war folgender: Leib von mittlerer Ausdehnung, spitz vorgewölbt, dabei ziemlich beträchtlicher Hängebauch. Fundus 5 Finger breit über dem Nabel. Wandungen straff und dick. Fruchtwassermenge gering. Frucht anscheinend quer, mit dem Kopf nach links. Foetalpuls am deutlichsten in der Mittellinie. Kopfsteisslänge der Frucht 23,7 Cm. Introitus und Vagina eng. Scheidengewölbe ziemlich weit ins Becken hinabgesunken, rechts darüber kleine Theile fühlbar. Scheidentheil verstrichen. Muttermund 20 Pfennig gross. Während der kräftigen Wehen sah man den Uterus sich scharf gegen die Umgebung abgrenzen. Die linea alba läuft schief nach links und oben in die Höhe. Der Gesammtinhalt des Uterus erscheint gering, die Frucht selbst ziemlich klein.

3 Uhr Nachmittags.

Nachdem sich unter kräftigen Wehen das Orificium bis zu einem 5 Groschen grossen Umfang erweitert, und sich die Kreissende mit der Operation einverstanden erklärt hatte, wird die Chloroformnarcose eingeleitet, um die Entbindung durch Kaiserschnitt vorzunehmen.

Wenn wir nun zur Klarlegung der Indication die intra vitam gefundenen Beckenmasse und vor allem das in anderen Fällen wohl den Ausschlag gebende Mass der Cinjugata vera

betrachten, so könnte es auf den ersten Blick vielleicht ungerechtfertigt erscheinen, dass man sich in diesem Fall, abgesehen von den übrigen in Betracht kommenden Umständen, für den Kaiserschnitt entschieden und nicht vielmehr die Entbindung der Kreissenden mittelst der Zange oder verkleinernder Instrumente vorgezogen hat. Indessen wird es leicht einleuchten, dass die Geburt auf diesem Wege wenn nicht unmöglich, so doch mit grosser Gefahr für das Leben der Schwangeren verbunden gewesen wäre, wenn man die weitere Beschaffenheit des Beckens und zwar zunächst des Beckeneingangs etwas näher ins Auge fasst. Erstlich konnte das für die Conjugata vera gefundene Mass darum nicht als Ausschlag gebend in Betracht gezogen werden, weil das Promontorium durch die schräge Verschiebung des ganzen Beckens nicht wie gewöhnlich der Symphyse gegenüber lag, sondern ganz bedeutend nach links abgewichen war. Als geburtshülfliche Conjugata musste vielmehr ein Durchmesser betrachtet werden, welcher von dem Promontorium nach dem nächst gegenüberliegenden Punkt der vorderen Beckenwand gezogen wurde, und dass dieser erheblich kleiner sein musste, lag auf der Hand. Bei der bedeutenden Assymmetrie des Beckens konnte überhaupt vorausgesetzt werden, dass die linksseitige Hälfte des Beckeneingangs für den Durchtritt des Kopfes wenig in Betracht kommen würde und musste sonach eine grössere Partie des Beckenraumes bei Beurtheilung der Durchgangsmöglichkeit des Schädels für nahezu ausgeschlossen gelten. Was ferner die während des Verlaufs der Schwangerschaft in dem letzten Monat beobachtete Querlage des Kindskörpers betrifft, so lässt sich dieselbe ebenfalls offenbar nur aus dem grossen Missverhältniss zwischen Beckeneingang und Kindskopf erklären, da ausserdem doch wohl einmal ein tieferer Stand des Kopfes hätte bemerkt werden müssen, zumal wiederholt der Versuch angestellt wurde, die Querlage lege artis in eine Längslage umzuwandeln. Allein bei allen Untersuchungen, welche nach diesen Versuchen vorgenommen wurden, war nur einmal ein grösserer Kindstheil, und dieser

hoch über dem Becken zu fühlen, meistens dagegen kleine Theile oder auch nichts. Ein weiteres ebenfalls sehr in Betracht kommendes Hinderniss für das Hinabrücken des Kopfes konnte fernerhin in den Krümmungen der Lendenwirbelsäule vermuthet werden. Allein gesetzt auch der Kopf wäre trotz dieser erheblichen Hindernisse, sei es nun spontan oder mit Kunsthülfe, in die Beckenhöhle hinabgelangt, so wäre seinem weiteren Durchtritt durch den trichterförmig verengten Beckenausgang ein nicht unbedeutendes Hinderniss entgegengetreten. Freilich will ich nicht in Abrede stellen, dass in diesem Falle mit Aufopferung des kindlichen Lebens, welches die Schwangere ausserdem nicht geopfert haben wollte, durch Perforation und nachfolgende Extraction mit dem Cranioclasten ein Ausweg hätte geschaffen werden können. Indessen wäre durch die hochgradige Quetschung der Weichtheile und vor allem des Uterus, welche wohl kaum zu umgehen gewesen, für die Wöchnerin eine immerhin recht erhebliche Gefahr erwachsen.

Endlich sei noch erwähnt, dass auch die im Allgemeinen günstigen Erfolge, welche bei Kaiserschnitt in jüngster Zeit durch die Uterusnaht erreicht wurden, von einigem Einfluss bei der Entscheidung für die Sectio caesarea waren. —

Die Operation wurde aus verschiedenen Gründen zu früher Geburtszeit vorgenommen, einmal wegen der Lage der Frucht und der übelen Prognose für das Kind im Falle des Blasensprungs, und dann auch, um das Tageslicht zur Verfügung zu haben.

Nachdem eine völlige Narcose eingetreten und vorher noch die Blase durch den Katheter entleert war, wurde die Kreissende in den Operationssaal hineingetragen. Bei der äusseren Untersuchung, welche noch kurz vor der Operation vorgenommen ward, fühlte man eine Darmschlinge etwa 2 Finger breit über der Symphyse, welche über dem rechten Schambein quer über den stark contrahirten Uterus hinlief. Da der Versuch, dieselbe auf die Seite zu schieben, misslang, so wurde sie in ihrer Lage belassen, besonders da sie wegen ihres tiefen Verlaufes kaum die Operation stören konnte. Die

Länge des 2 Finger breit unter dem Nabel beginnenden, genau auf der linea alba in gerader Richtung nach abwärts geführten Schnittes betrug etwa 10 Cm. Da durch denselben die in der Mittellinie verlaufende Vena epigast. inf. nicht umgangen werden konnte, wurde eine unerhebliche Quantität schwarzrothen Blutes entleert. Mit diesem ersten, die auffallend dünnen Bauchdecken durchtrennenden Schnitt, war auch die vordere Fläche des Uterus freigelegt. Nachdem man den Bauchschnitt durch das Knopfmesser noch um ein Geringes nach oben und unten erweitert hatte, wurde auch der Uterus in derselben Richtung durch einen annähernd eben so langen Schnitt eröffnet, während von dem Assistenten die von obenher andrängenden Gedärme durch die beiderseits flach auf das Abdomen aufgelegten Hände unter kräftigem Druck nach oben zurückgehalten wurden. Sobald die straff contrahirte dicke Uteruswandung, deren Oberfläche glatt und von bläulichrother Farbe war, vorsichtig bis auf die Eihäute gespalten war, trat eine im Ganzen nur mässige Blutung auf, weil die Ansatzstelle der Placenta, welche sich rechts oben von der Mittellinie befand, nicht getroffen war. Auch hier wurde die Wunde mittelst des Knopfmessers noch etwas erweitert, bis der gehörige Raum zum Durchtritt des Kindskörpers geschaffen war. Ascitische Flüssigkeit befand sich im Abdomen nicht. Die Fruchtblase, welche grünlich gefärbt war, wurde durch die Contraction des Uterus stark aus der Schnittöffnung hervorgewölbt. Decidua und Chorion waren bereits gerissen und wurde der Inhalt nur noch durch das Ammion retentirt. Ganz spontan erfolgte darauf der Blasensprung im unteren Wundwinkel, und ein durch Meconium verfärbtes Fruchtwasser wurde in starkem Strahl entleert. Alsbald wurde durch die klaffende Uteruswunde ein Arm sichtbar, der von dem Operateur mit der linken Hand ergriffen wurde, während die rechte den links und etwas nach unten gelegenen Kopf (1. Querlage) entwickelte. Sobald derselbe die Uterusspalte passirt hatte, erfolgte der Austritt des übrigen Kindskörpers mit Leichtigkeit. Unmittel-

bar nach der Extraction des Kindes trat eine starke Contraction auf, während deren das kräftig schreiende Kind, ein Mädchen, von der Hebamme abgenabelt wurde. Als dann die Contraction etwas nachliess, wurde die Placenta manuell gelöst und vorsichtig mit den abgetrennten Eihäuten entfernt. Sobald der Uterus völlig entleert war, contrahirte er sich gut, und die Blutung, welche übrigens während der ganzen Operation sehr mässig war und durch Betupfen mit kalten Schwämmen in Schranken gehalten wurde, stand fast vollständig. Eine etwas stärkere Blutung aus dem unteren Uterinsegment wurde durch Digitalcompression gestillt. Als jedoch nun zur Vereinigung der einige Centimeter klaffenden, durch die starke Contraction des Organs nach aussen hervorgepressten Schnittfläche geschritten werden sollte, fieng die Entbundene ungünstiger Weise an zu brechen, wodurch einige Darmschlingen und das anfangs nur wenig hervorsehende Netz herabgedrängt wurden. Durch festes Anpressen von Schwämmen gelang es indessen, die vorfallenden Darmtheile zu reponiren, während das Netz vorläufig noch in der Wunde belassen wurde. Nachdem das Erbrechen aufgehört hatte, wurde die Uteruswunde mit 6 Nähten von dünner fester Seide, die jedoch nur 1 Cm. weit die Wand in Tiefe und Breite fassten, geschlossen, und noch ein kleiner Eihautrest, welcher aus dem unteren Wundwinkel des Uterus hervorsah, vorsichtig entfernt. Nach völligem Verschluss der Uteruswundränder, welche, obwohl genau aneinander gebracht, grosse Neigung zum Auseinanderklaffen hatten, schritt man zur Reinigung der Bauchhöhle durch Stielschwämme. Das Netz, welches etwa in Handbreite vorlag, wurde geglättet und über die geschlossene Uteruswunde gelegt. Der Verschluss der Bauchwundränder geschah durch 4 die ganze Bauchwunde nebst Peritoneum fassende Nähte, welchen noch 2 oberflächliche hinzugefügt wurden.

Der Puls war während der ganzen Dauer der Operation regelmässig und voll, der Gesammtblutverlust gering, die Wunde möglichst klein und die Adaption der Wundränder

ziemlich genau. Die Seidenfäden im Uterus wurden kurz abgeschnitten, jedoch so, dass noch circa 1½ Cm. stehen blieben, und dann sich selbst überlassen. Die Wunde wurde mit einer enganschliessenden Leinwandbinde bedeckt, und darüber eine Eisblase applicirt. Die Operirte fühlte sich im Allgemeinen wohl und klagte nur über Frost und Husten. Da ihr durch letzteren Schmerz und unnöthige Bewegungen im Adomen verursacht wurden, erhielt sie Tinct. opii spl. gtt. VIII.

Das Kind ist völlig gesund.*)

Länge desselben	48 Cmtr.
Gewicht	2700 Grm.
Kopfmasse:	
bitemporaler Durchmesser	9,6 Cmtr.
biparietaler „	10,2 „
Kopflänge „	12,3 „
Peripherie des Kopfes über die Tubera frontalia gemessen	33,3 „

Was die Wahl des Vereinigungsmaterials für die Uteruswunde betrifft, so sei hier erwähnt, dass man sich dabei unter Anderem hauptsächlich durch die in den letzten Jahren in der Berliner geburtshülflichen Klinik**) gemachten Erfahrungen leiten liess und der Vereinigung der Uteruswunde durch Seidenfäden, nicht aber durch das vielfach gerühmte Catgut den Vorzug gab.

In den von Martin publicirten Fällen wurde also jedes Mal die Vereinigung der Uteruswunde durch die Catgutnaht vorgenommen. Die Resultate waren dabei folgende: Rechnet man den einen Fall, in welchem die Operirte mit dem Leben davon kam, zu den günstigen Erfolgen der Catgutnaht, so

*) Wurde am 9. Februar von den Angehörigen abgeholt und soll auch weiter gut gedeihen.

**) Berl. Kl. Wochenschrift, 13. Jahrgang Nr. 28 (10. Juli 1876) „Ueber die Catgutnaht der Uteruswunde bei Kaiserschnitt“ v. Dr. Martin z. Z. Secundärarzt d. gebhülfl. Klinik zu Berlin.

war im Ganzen nur in zwei Fällen von den 5, über welche Martin berichtet, die wirkliche Verklebung der Uteruswundflächen erfolgt, in den anderen dagegen waren die Nähte wieder aufgegangen, in einem nur unvollkommene Verklebung eingetreten. Der Tod war in zweien der ungünstig verlaufenen Fälle durch Peritonitis, in den beiden andern dagegen durch Blutung in Folge von Lockerung der Nähte herbeigeführt worden. Ausser diesen Fällen, welche offenbar nicht für die Anwendung der Catgutnaht sprechen, enthält der Martin'sche Bericht noch einige andere, in welchen ebenfalls die Catgutnaht bei der Autopsie gelockert oder gar völlig gelöst angetroffen ward. Die Hauptschuld an der Lockerung der leicht aufquellenden Catgutfäden legt Martin wohl mit Recht der wechselnden Contraction und Erschlaffung des Uterus bei, wodurch Fäden von guter englischer Seide, wenn man sie durch die ganze Dicke des Uterus legt, viel schwerer eine Auflockerung erfahren. Was ferner die gänzliche Unterlassung der Naht betrifft, so haben die ungünstigen Erfolge, die man meist unmittelbar nach der Operation daraus erwachsen sah, dieses Verfahren jetzt wohl gänzlich verdrängt.

Bevor ich nun zur Besprechung des Verlaufs nach der Operation übergehe, möchte ich noch eine kurze Bemerkung einschalten, über die Behandlung der äusseren Bauchwunde. Dass es das rationellste, die Einflüsse, welche von aussen schädlich auf die Wunde einwirken können, am besten bekämpfende Verfahren sein dürfte, die Wunde hermetisch zu verschliessen, wie das auch in unserem Falle geschehen ist, lehren die günstigen Erfolge, welche dadurch sowohl bei Kaiserschnitt, als auch vorzugsweise bei Ovariotomien erzielt wurden. Ausserdem brauche ich ja nur darauf hinzuweisen, dass das Listre'sche Verfahren in allen Fällen, wo es besonders darauf ankommt, die Wunde vor schädlichen Einflüssen von Aussen zu schützen, als das sicherste Mittel erprobt ist.

Beobachtung des Verlaufs.

24. Januar. (Tag nach der Operation.) In der vergangenen Nacht hat Patientin wenig geschlafen, obgleich kein

Husten mehr aufgetreten ist; seit heute früh setzt derselbe jedoch wieder ein. Medication und Diät. Tinct. opii. spl. gtt. VIII. und Eispillen. Ausserdem wurden ab und zu kleine Quantitäten Milch gereicht. — Morgens 11 Uhr und Nachmittags 3 Uhr Entleerung von je einer halben Schale Urins, der ziemliche Concentration zeigte. Gegen 3 Uhr mehrmaliges Erbrechen schleimig-wässeriger Stoffe; dabei wird aus dem unteren Wundwinkel eine beträchtliche Menge blutig-seröser Flüssigkeit herausgepresst. Da Klagen über Schmerz im Abdomen geäussert werden, erhält Pat. noch mehrmals Tinct. op. spl. zu je 10 gtt. Das Erbrechen wiederholt sich im Laufe des Nachmittags noch mehrmals. Die Kranke hält sich trotz eindringlicher Vorstellungen nicht ruhig. Ein mit ziemlich reichlicher Secretion verbundener Pharynx- und Larynxcatarrh reizt die Pat. zu öfterem Husten. Aus der Vagina fliesst eine blutig-schleimige Masse, ohne putriden Geruch. Dieselbe wird durch Charpiebäusche, welche mit hypermangansaurem Kali getränkt sind, aufgefangen.

Temp. am Abend nach der Operation: . . 36,6
Morgentemperatur am 24. I. 37,7
Abendtemperatur 38,2
Pulsfrequenz am Morgen: 108
„ „ Abend: 112

25. Januar. Das Erbrechen kam bis heute nicht wieder, wohl aber einige Hustenstösse, in Folge des Reizes durch das reichlich abgesonderte schleimig-eitrige Secret. Aus der Wunde ist nichts mehr abgeflossen. Gestern Abend wurde der Pat. eine neue Binde angelegt; sie erhielt um 6 Uhr Abends und 12 Uhr Nachts je 10 gtt. Opiumtinctur. Die Nacht war im Ganzen ziemlich ruhig. Heute früh frequenter, gespannter, mässig voller Puls. Geringer Grad von Meteorismus und mässige Schmerzhaftigkeit des Abdomens. Im Laufe des Mittags erste Nahrungsaufnahme, bestehend in mehreren Löffeln Bouillon mit Ei. Abends ist der Puls etwas voller. Da Pat. über Schmerzen in der linken Gesässgegend klagt, so erhält sie ein Luftkissen. Zunge ziemlich trocken.

Das vorwiegend schleimige Secret der Vagina hat einen putriden Geruch. Klagen über paroxysmenweise auftretende heftige Schmerzen. —

Temp.	am Morgen	38,1
„	„ Abend	38,7
Puls	„ Morgen . . .	126
„	„ Abend	140

26. Januar. Gestern Abend erhielt Pat. 15 gtt. Opiumtinctur. Fast ganz schlaflose Nacht. Nur geringe Klagen über Schmerzen. Seit heute Vormittag mässiger Grad von Meteorismus, der im Laufe des Tages immer mehr zunimmt. Es werden vergebliche Versuche gemacht, den Darmgasen durch das Mastdarmrohr einen Ausweg zu verschaffen. Da durch den Meteorismus die in Folge der Herzschwäche (Puls 140) der Bronchitis und Deformität des Thorax schon ohnehin sehr beeinträchtigte Respiration noch in höherem Grade erschwert wird, fand am Abend die Application eines Clysmas von etwa 150 Gramm lauwarmen Wassers mittelst des Hegar'schen Trichterapparates statt. Vormittags wurden wieder 10 gtt. Tinct. op. spl. gereicht. Auch heute sind die Klagen über Schmerzen gering. Nachmittags traten gegen 3 und 5 Uhr Hustenanfälle auf, während deren sich das Gesicht der Pat. cyanotisch färbte. Da der Kräftezustand ein sehr schlechter ist, erhält Pat. seit heute früh halbstündlich Wein oder Bouillon mit Ei. Gegen 5 Uhr Abends wird die Respiration oberflächlich, 40 in der Min., der Puls klein, von sehr niedriger Welle, aber mässiger Spannung. Im Gesicht der Pat. prägt sich grosse Angst aus.

Temp.	am Morgen	37,8
„	„ Abend	39,1
Puls	„ Morgen	122
„	„ Abend	140

27. Januar. Pat. hat nur sehr wenig geschlafen. Hochgradiger Meteorismus. Alle Ingesta werden alsbald wieder erbrochen. Vormittags galliges Erbrechen. Trotz Hegar'scher Injectionen mit Ol. Ricini keine Stuhlentleerung.

Der Versuch mit einem per anum eingeführten Katheter Gase zu entlehren, gelingt nur sehr unvollkommen. Die Vormittags gereichte Opiumtinctur wird sofort wieder erbrochen. Von jetzt ab kein Opium mehr. Ausser Eis erhält Pat. fortan nichts mehr, dagegen wiederholt Clysmata von Bouillon und Rothwein. Die Resorption vom Rectum aus ist zwar gering, aber doch vorhanden. Zunge rein. Puls gegen Abend voller und ruhiger als Vormittags.

Temp.	am	Morgen . . .	38,3
„	„	Abend . . .	39,1
Puls	„	Morgen . . .	136
„	„	Abend . . .	124

28. Januar. Gestern Abend und während der Nacht hat Pat. zweimal ½ Stunde lang ohne Narcotica geschlafen. Bis heute kein Stuhlgang. Nach einer gegen 9 Uhr gemachten Hegar'schen Injection Abgang von Koth und Flatus. Pat. fühlt sich danach freier und trinkt im Laufe des Tages Bouillon, Milch und Wein ohne zu erbrechen. Nachmittags wird die Hegar'sche Einspritzung wiederholt. Die injicirte Flüssigkeit geht jedoch ziemlich rein und klar wieder ab.

Temp.	am	Morgen . . .	38,1
„	„	Abend . . .	39,2
Puls	„	Morgens . . .	124
„	„	Abend . . .	119

29. Januar. In der Nacht von gestern auf heute wieder bedeutende Zunahme des Meteorismus. Gegen 4 Uhr Morgens treten Athembeschwerden auf, die Respiration wird oberflächlich und sehr frequent. Puls sehr klein und elend. Fortwährendes Erbrechen. Zunge trocken und hart. Drei hintereinander applicirte Hegar'sche Injectionen veranlassen nur etwas Flatulenz. Darauf Clysma mit Rothwein. Bis zum Tagesanbruch erholt sich Pat etwas. Im Laufe des Tages werden noch einige Versuche mit Hegar'schen Injectionen gemacht, jedoch ohne jeglichen Erfolg. Pat. erhält Wein und Bouillon. Die Pulsfrequenz steigert sich am Abend mehr und mehr. Der Puls ist klein und von äusserst ge-

ringer Spannung. Respir. 44. Gegen 9 Uhr Morgens wurden einige Nähte entfernt. Beim Husten platzt plötzlich die Wunde wieder auf, wird aber ohne genauere Orientirung über die Tiefe derselben alsbald mit Heftpflasterstreifen wieder vereinigt.

Temp.	am Morgen . . .	38,2
„	„ Abend . . .	38,4
Puls	„ Morgen . . .	132
„	„ Abend . . .	152

30. Januar. Nachts verhält sich Pat. ziemlich ruhig. Gegen 5 Uhr Morgens spontane Entleerung reichlicher schwärzlicher Kothmassen. Puls heute Vormittag 116. Allgemeinbefinden besser. Zunge ist wieder feucht. Starker Meteorismus. Abends Hegar'sche Injection, welche den Abgang von ziemlich viel Winden zur Folge hat. Ausser einigen Löffeln Bouillon, Milch und etwas Rothwein hat Pat. nichts genossen. Nachmittags werden die noch vorhandenen Nähte gelöst und die Wunde frisch verbunden. Der ganze untere Theil derselben klafft; im Grunde der Bauchwunde sieht man den mit der Bauchwand verklebten Uterus. Abstossung brandiger Gewebstheile. Da noch immer starker Hustenreiz besteht werden 10 Gtt. Tct. opii spl. gereicht.

Puls	am Morgen	126
„	„ Abend	136
Temp.	am Morgen . . .	37,7
„	„ Abend . . .	38,4

31. Januar. Nachdem Pat. von Morgens 3 Uhr in Agone gelegen, erfolgt gegen 11 Uhr unter Suffocationserscheinungen der letale Ausgang. — Nachträglich sei noch erwähnt, dass die Secretion aus der Vagina in den ersten Tagen blutig war. Am 3. Tage nahm dieselbe einen putriden Geruch an, wurde blutig-eitrig und schliesslich serös-eitrig. Eine fleischwasserähnliche Beschaffenheit zeigte der Ausfluss nie. —

Wenn wir uns nun die Frage vorlegen, wodurch wohl vorwiegend der Tod der Operirten herbei-

geführt wurde, so wird man, abgesehen von den Wirkungen des allerdings gewaltigen Operationseingriffs, die Hauptschuld wohl einer Infection zuschreiben wüssen. Denn sonst würde wohl kaum die, zu der geringen Bauchfellverletzung in keinem Verhältniss stehende hochgradige Peritonitis, welche mit starker Auftreibung der Gedärme und zwar vorzugsweise des Colon transversum einhergieng, in so kurzer Zeit eine solche Verbreitung gewonnen haben. Offenbar muss hier eine die Blutmischung alterirende, einen raschen Verfall der Kräfte veranlassende Infection in nicht geringem Grade beschuldigt werden. Fragen wir aber weiter, wodurch wohl trotz der grössten Vorsicht diese Infection vermittelt worden sein könnte, so lässt sich darauf Folgendes antworten. Einmal wurde aus allgemeinem klinischem Interesse die Operation in Gegenwart sämmtlicher Klinicisten und einer Anzahl von Hebammenschülerinnen vorgenommen, so dass immerhin die Möglichkeit nicht ganz auszuschliessen sein dürfte, dass auf diesem Wege eine Infection vermittelt worden sei. Durch diese grosse Anzahl ergab sich aber ferner die Nothwendigkeit, die Operation in einem grösseren Zimmer anszuführen, wozu sich nur der zu geburtshülflichen Untersuchungen und Operationen täglich benutzte Saal der geburtshülflichen Klinik eignete. Somit liegt wenigstens der Verdacht nahe, dass unter den erwähnten Einflüssen eine Infection von aussen her zur Herbeiführung des Todes der Operirten veranlassend gewirkt hat. —

Sections-Befund.

Section am 1. Februar, Morgens 10 Uhr. Körperlänge 137 Cm. Dolichocephalie. Hals kurz. Clavículae bogenförmig nach aussen prominent. Thorax stark gewölbt, von rechts nach links verschoben. Mammae beiderseits gut entwickelt. Starke Auftreibung des Abdomens, welches unterhalb des Nabels mit Heftpflasterstreifen beklebt ist. Tiefendurchmesser des Thorax stark vergrössert. Eine etwa vom 6. Brustwirbel beginnende bis zum Promontorium herabreichende Kyphose und mit starker Convexität nach

links gerichtete Scoliose sehr hochgradig. Das Becken schräg nach rechts verschoben. Aeussere Genitalien ödematös, braunroth; aus denselben entleert sich eine blutig gefärbte Flüssigkeit. Die rechte untere Extremität zeigt eine bogenförmige Verkrümmung nach aussen. Der rechte Oberschenkel von der Regio inguinalis bis zur Kniescheibe hat eine Länge von 29 Cm. Die Entfernung des oberen Randes der Kniescheibe bis zur Planta pedis beträgt 44 Cm. —

Der linke Oberschenkel misst von der Regio inguinalis bis zum oberen Rand der Patella 23 Cm. und zeigt ebenfalls starke Convexität nach vorn.

Hautfarbe der Leiche schmutzig gelb. Livores sehr wenig entwickelt. Die Leichenstarre ist noch ziemlich stark. Auf dem Adomen zahlreiche und stark ausgeprägte Striae. Paniculus adip. atrophisch Bauchmuskel ziemlich schwach entwickelt, hell, mässig feucht. In der Bauchwand unterhalb des Nabels beginnend eine circa 8 Cm. lange breite klaffende Schnittwunde. Im Grunde derselben sieht man seitlich mit der Bauchwand verklebte dünne Darmschlingen liegen. Bei Eröffnung des Abdomens drängt sich das sehr stark aufgeblähte Colon transversum den ganzen oberen Theil des Cavum Abdominis einnehmend hervor, vom Omentum majus bedeckt. Der untere Rand der Leber ragt links vor dem Rippenbogen kaum hervor, rechts dagegen ist er etwas nach rückwärts abgewichen. Vom Magen ist nichts zu sehen. —

Bei Eröffnung der unteren Partie des Abdomens ergiesst sich aus demselben eine gelbe eitrige Flüssigkeit. Ausserdem finden sich pseudomembranöse fibrinös-eitrige Auflagerungen auf den vorliegenden Darmpartien. Das grosse Netz ist nach links verschoben und adhärirt der Bauchwand. Bei Loslösung desselben finden sich noch reichliche Eitermengen zwischen den Darmschlingen. Die gesammten Dünndarmschlingen sind durch das Colon transversum nach unten verdrängt, so dass vom Uterus nichts zu sehen ist. Erst bei Entfernung der Darmschlingen tritt er circa 2 Finger breit über die Symphyse ragend zu Tage. Seine Oberfläche trägt

unregelmässige seichte Impressionen, welche wahrscheinlich durch den Druck der auf dem Organ auflagernden Darmschlingen verursacht waren. In der vorderen Wand des Uterus befindet sich eine Schnittwunde mit 6 Nähten, von denen zwei durchgeschnitten sind, während die übrigen Wundränder noch zusammenhalten. Diese Vereinigung ist jedoch sehr unvollständig, denn die Wundränder haben so viel Spielraum, dass sie sich leicht gegeneinander verschieben lassen. Eine Verwachsung der Wundränder hat nicht stattgefunden; nur der Peritonealüberzug ist an einzelnen Stellen leicht verklebt. Bei der Eröffnung des Uterus durch einen auf die hintere Wand geführten Längsschnitt gelangt man auf die Placentarstelle. Die innere Fläche des Uterus ist von einer schwarzrothen übelriechenden Flüssigkeit bedeckt. Der Beckeneingang zeigt beim ersten Blick eine deutliche Verengerung sowohl des geraden als des ersten schrägen Durchmessers, wobei die Symphyse eine Verschiebung nach rechts erfahren hat. Sofort ins Auge fallend ist ferner, dass die 3 untersten Rippen der rechten Seite ganz auf dem Labium medium des Darmbeines aufliegen und zwar die zwölfte am nächsten dem Kreuzbein, in der Mitte die 11. und am weitesten nach vorn und aussen die 10., welche ausserdem die innere Darmbeinlefze nach vorn um circa 2 Cm. überragt.

Die Beckenmessung, welche theils während der Section, theils später vorgenommen wurde, hat folgende Masse ergeben:

Anatomische Conjugata vera	8,8 Cm.
Geburtshülfl. Conj., oder Entfernung des Promontoriums von dem nächsten Punkt der vorderen Beckenwand, ungefähr dem Tuberc. ileopect. sinistr. entsprechend	6,9 „
Querdurchmesser im Beckeneingang	11,4 „
Diameter obliqu. dextr.	9,6 „
„ „ sinistr.	10,5 „
Conjugata diagonalis	10,5 „

Abstand des oberen Randes der Symphyse

vom oberen Rand des 2. Sacralwirbels . .	9,0	Cm.
von der Mitte des 2. Sacralwirbels . . .	9,2	„
vom unteren Rande des 2. Sacralwirbels .	9,9	„
von der Mitte des 3. Sacralwirbels . . .	9,8	„
vom unteren Rande des 3. Sacralwirbels .	10,1	„
vom oberen Rande des 4. Sacralwirbels . .	10,3	„
vom unteren Rande des 4. „ . .	10,7	„
von der Mitte des 5. Sacralwirbels . . .	10,9	„
vom obersten Knochenstück des Steissbeins .	11,1	„
vom mittleren „ „ „ .	11,2	„
von der Spitze des Steissbeins	10,1	„
Länge der Symphyse	4,9	„
Dicke „ „	1,8	„
Vom Prom. nach einem etwa 2 Cm. vom Tuber ileopectineum dextr. nach der Ileosacralfuge hin gelegenen Punkt	7,5	„
Distantia inter tubercula ileopectinea . . .	11,1	„
„ „ spinas ischii	10,3	„
„ „ tubera ischii (von hintenher gemessen und zwar von der Mitte des einen Sitzbeinknorrens bis zur Mitte des andern.)	13,5	„
Breite des Tuber ossis ischii dextr. . . .	2,6	„
„ „ „ „ „ sinistr. . . .	2,8	„
Entfernung des inneren Randes des Tuber ossis ischi dextr. von der Mitte des unteren Randes des 5. Sacralwirbels . . .	5,9	„
Dieselbe Entfernung auf der linken Seite .	7,8	„
Breite des Kreuzbeins über die Mitte des Prom. gemessen	10,4	„
Grösste Breite des Kreuzbeins über den 4. Sacralwirbel von hinten gemessen . . .	8,1	„

Leber. Dieselbe adhaerirt mit ihrem rechten Oberlappen ans Diaphragma, auf ihrer unteren Fläche ist sie mit eitrig-fibrinösen Auflagerungen bedeckt. Auf dem Durch-

schnitt zeigt sie sich anaemisch, bietet aber sonst nichts Abnormes.

Milz. Dieselbe ist in toto etwas vergrössert und hart. Der Durchschnitt zeigt normale Verhältnisse.

Die Nieren sind beide etwas unregelmässig geformt und zwar unverhältnissmässig lang und schmal. Diese Gestalt zeigt vorzugsweise die linke, welche wahrscheinlich durch die starke Convexität der Wirbelsäule etwas gegen den Rippenkorb angedrückt worden ist. Im Uebrigen bieten auch beide Nieren bezüglich ihrer Structur und Farbe nichts besonders bemerkenswerthes.

Thorax. Die Rippenknorpel sind leicht schneidbar, auch der oberste zeigt keine Verkalkung. Nach Eröffnung des Brustkorbes retrahiren sich die Lungen wenig und das Pericardium liegt in annähernd normaler Ausdehnung zu Tage. Auf der rechten Seite sind beide Pleurablätter durch eine strangförmige Verwachsung mit einander verlöthet. Links ist die Pleura costalis in weiterem Umfang durch ein pleuritisches Exsudat mit der Pleura pulmonalis verklebt. Im linken Pleurasack findet sich ein flüssiges, trübes, gelb-grünliches Exsudat von 300 — 400 Cbcm. Im Pericardialsack circa 40 Cbcm. seröser Flüssigkeit. Beide Pericardialblätter sind glatt.

Linke Lunge. Dieselbe ist ziemlich klein und zeigt auf ihrem Ueberzug frische verbreitete pleuritische Auflagerungen. Randemphysem des oberen, Compressionsatelectase und Hypostase im unteren Lappen. Von alten pneumonischen Residuen ist nichts zu entdecken.

Rechte Lunge. Auf dieser sind die pleuritischen Auflagerungen weniger verbreitet und im Ganzen geringer. In den grösseren Bronchien Bronchialcatarrh. Hypostatische Hyperaemie im unteren Lappen, geringes Randemphysem am mittleren Lappen. Sonst nichts besonderes.

Das Herz hat normale Lage. Die Gefässe sind bluthaltig. Die Aortenwand ist verdeckt und auf ihrer Innenfläche leicht atheromatös. Das linke Herz ist leer und zeigt

concentrische Hypertrophie der Ventricel. An den Klappen ist nichts Abnormes zu gewahren. Im rechten Herzen Fibrincoagula. Auch hier sind die Klappenapparate normal.

Die Herzmuskulatur ist etwas graulich verfärbt.

Gehen wir schliesslich noch etwas genauer auf die Erörterung der recht interessanten Beckenform ein, so ist zunächst aus den oben angeführten Massen leicht ersichtlich, dass es sich hier um ein allgemein verengtes, plattes, rachitisches Becken handelt. Dafür spricht sowohl die abnorme Kleinheit sämmtlicher Masse, die am deutlichsten in der Conjugata vera und dem Abstand der Darmbeinschaufeln ausgesprochen ist, als auch die charakteristische Form des Kreuzbeins, welches neben der schwachen Convexität der oberen Sacralwirbel nach vorn in seinen unteren Partien, etwa der Mitte des fünften Sacralwirbels entsprechend, eine hakenförmige Umbiegung nach vorn zeigte und in toto stark zwischen den hinteren Darmbeinstacheln nach vorn hervorgetrieben war. Während aber in der Regel bei rhachitischen Becken durch die Drehung des Kreuzbeins um seine Queraxe die Durchmesser nach dem Beckenausgang hin allmählig grösser werden, war in diesem Falle eine bedeutende Verminderung dieser Masse zu erkennen, so dass wir es offenbar in zweiter Linie mit einem trichterförmigen Becken zu thun haben. Diese Deformität hatte ihren Grund in der Lumbo-Sacralkyphose, welche durch Druck der Rumpflast auf den oberen Theil des Kreuzbeins von vorn und oben nach hinten und unten eine um die Queraxe stattfindende Drehung der unteren Partien des Kreuz- und Steissbeins nach vorn nothwendig machte, während bei normaler Beschaffenheit der Wirbelsäule eine Axendrehung im entgegengesetzten Sinn vor sich gehen muss. Eine dritte auch zum Theil schon aus den angeführten Massen und zwar vorzugsweise aus der Differenz der schrägen Durchmesser im Beckeneingang hervorgehende Deformität ist die schräge Verschiebung, welche etwas näher betrachtet zu werden verdient, zumal dieselbe für die Indication zum

Kaiserschnitt neben den übrigen entscheidenden Momenten in hohem Grade in Betracht kommen musste. Es wird leicht verständlich werden, wie wir uns die Entstehung dieser schrägen Verschiebung zu denken haben, wenn wir noch einen Blick auf die Deformität der Wirbelsäule werfen. Da neben der obenerwähnten Kyphose auch eine beträchtliche scoliotische Verkrümmung bestand, welche ihre Convexität nach links kehrte und ebenso wie die Kyphose bis zum Promontorium herab reichte, so musste letzteres füglich eine Dislocation nach links erfahren. Ein weiteres ebenso wichtiges aetiologisches Moment für die schräge Verschiebung war ferner die ziemlich bedeutende Verkürzung der linken unteren Extremität, welche schon im kindlichen Alter bestanden haben soll und vielleicht durch eine frühzeitige Entzündung im Ileosacralgelenk bewirkt wurde. Durch die secundäre Verkürzung des linken Beines musste aber mit Nothwendigkeit das Uebergewicht der Rumpflast vorwiegend auf diesem ruhen und somit von der linken Pfanne aus ein weit grösserer Druck ausgeübt werden, als von der rechten, wodurch die Symphyse nach der rechten Seite abweichen musste, der linke schräge Durchmesser eine Verlängerung erfuhr und die Linea innominata dieser Seite einen gestreckteren Verlauf annahm, als die der anderen Seite, welche sich nach hinten weniger, nach vorn etwas stärker gekrümmt zeigte. Die Folge dieses auf dem linken um 8 Cm. verkürzten Beine lastenden Uebergewichts des Rumpfes war ferner eine Synostose in der linken Ileosacralfuge, welche sich nach Litzmann wohl am richtigsten auf eine Compression und dadurch bedingten Schwund des Knorpels mit nachfolgender Verknöcherung, wobei durch unregelmässige Knochenwucherung zuweilen der Knochenrand an der Ileosacralfuge des Darmbeins umgeworfen erscheint, zurückführen lässt. Durch diese Ossification mussten endlich die Gelenkflächen des Kreuzbeins und des Darmbeins eine grössere Annäherung erfahren, wodurch die schräge Verschiebung noch gesteigert wurde. —

Erklärung der Tafel.

I Die Krümmung des Kreuz- und Steissbeins im Gegensatze zu den normalen Verhältnissen.

P Promontorium des normalen Beckens

P_1 Promontorium des Beckens der Operirten.

Stsp. und $Stsp._1$ Steissbeinspitze.

S Symphyse.

II Der Beckeneingang der Operirten mit den oben angeführten Massen, in den normalen eingezeichnet.

P Promontorium S. und S_1 Symphyse.

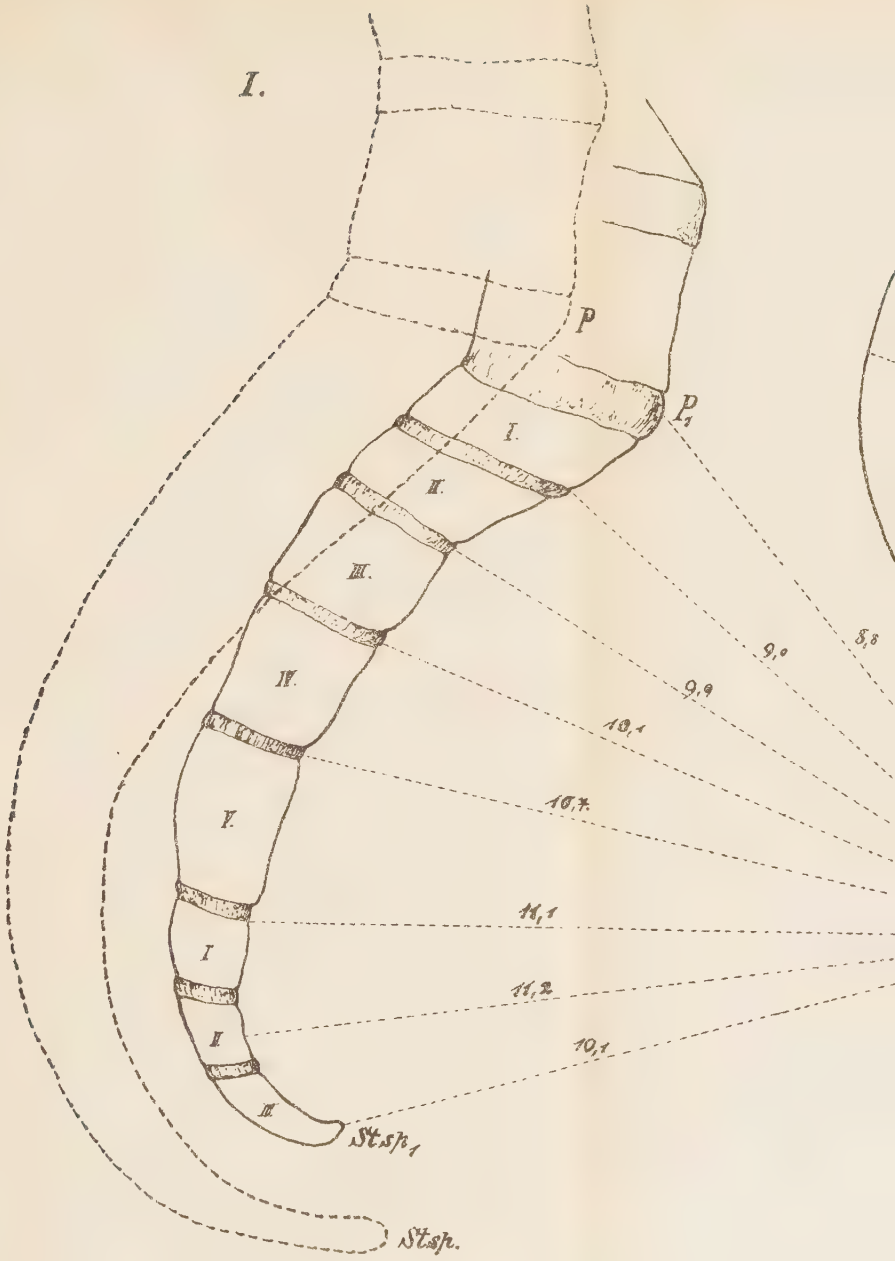
I.
P
P1
I.
II.
III.
IV.
V.
I
II
III
9,0
9,9
10,1
10,7
11,1
11,2
10,1
8,8
Stsp1
Stsp.

II.

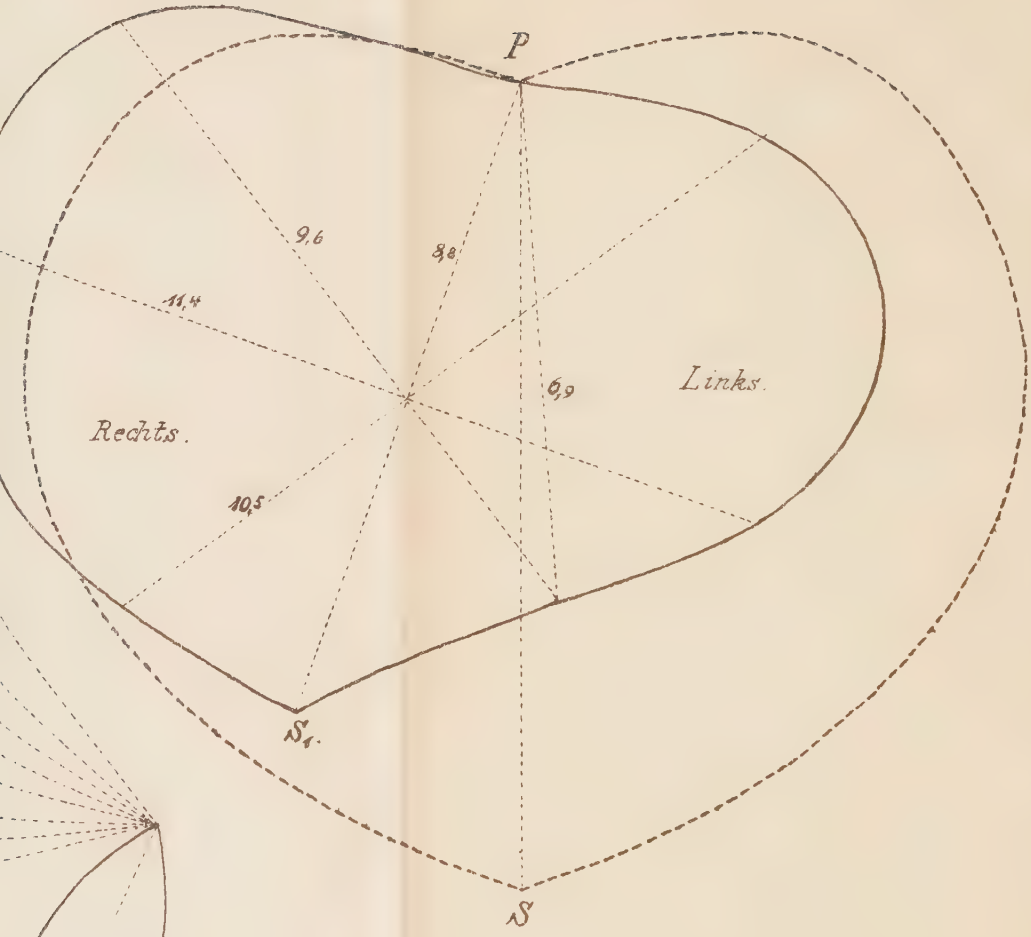

Fr. Schürmann del.
1877.

Friedrich Sippell, Sohn des Metropolitans und Pfarrers Wilhelm Sippell und der Margarethe geb. Hellwig, lutherischer Confession, wurde am 28. October 1852 zu Cappel in Hessen geboren. Seine erste Ausbildung erhielt er auf dem Gymnasium zu Marburg, von wo er Ostern 1873 mit dem Zeugniss der Reife entlassen wurde. Darauf widmete er sich auf der Hochschule zu Marburg dem Studium der Medicin und bestand im März 1875 daselbst das Tentamen physicum, setzte seine Studien in Marburg fort und diente vom 1. October 1875 bis zum 1. März 1876 im Hessischen Jäger-Bataillon Nr. 11 als Einjährig-Freiwilliger. Im Sommer-Semester 1876 besuchte er die Universität Freiburg i. Br. und kehrte im Winter nach Marburg zurück, um daselbst seine Studien fortzusetzen. Am 12. Juni bestand er das Examen rigorosum.

Als seine academischen Lehrer verehrt er die Herrn Professoren und Doctoren:

Beneke, Carius, Cramer, Czerny, Dohrn, Falck, Ferber, Hegar, von Heusinger, Hüter, Kaltenbach, Kussmaul, Lahs, Lieberkühn, Maier, Mannkopff, Manz, Melde, Nasse, Roser, Schmidt-Rimpler, Wagner.

Thesen.

I.

Bei Sectio caesarea ist es rationeller, die Vereinigung der Uteruswunde mit Seidenfäden, als mit Catgut vorzunehmen.

II.

Der Prolapsus uteri ist immer secundär und durch einen Elasticitätsverlust des Scheidengewölbes bedingt.

III.

Bei complicirten Fracturen führt die Behandlung mit dem Esmarch'schen Brücken-Gypsverband am sichersten zur Heilung.